PLACAS OCLUSAIS

Alfredo Julio **Fernandes Neto** & Gustavo Augusto Seabra **Barbosa**. Univ. Fed. Uberlândia - 2006

As placas oclusais são dispositivos intrabucais, removíveis, confeccionados geralmente em resina acrílica, recobrindo as superfícies incisais e oclusais dos dentes, alterando a oclusão do paciente e criando assim, contatos oclusais mais adequados e conseqüentemente um relacionamento maxilomandibular mais favorável, fig. 01.

Fig. 01 – Placa oclusal

De acordo com Clark (1984) (1989), as placas oclusais possuem a finalidade de estabilizar e melhorar a função das articulações temporomandibulares (ATM), melhorar a função do sistema motor mastigatório, reduzir a atividade muscular anormal e proteger os dentes do atrito e de cargas traumáticas adversas (Okeson, 1992). Além disso, podem ser utilizadas para promover uma posição articular mais estável e funcional e uma condição oclusal ideal, que reorganiza a atividade neuromuscular que por sua vez reduz a atividade muscular anormal (Okeson, 1992). Como dispositivo diagnóstico, a placa pode ajudar a estabelecer uma relação maxilomandibular confortável e relaxada, sendo um método reversível para testar as respostas musculares e articulares às alterações tanto no posicionamento vertical, quanto horizontal da mandíbula, previamente à estabilização permanente da oclusão, por meio do ajuste oclusal, reabilitação protética ou tratamento ortodôntico (Clark, 1989). Um exemplo da atuação da placa como dispositivo diagnóstico, pode ser considerado quando os sintomas aparecem e desaparecem concomitantemente à retirada e ao uso da placa. Isto pode ser evidência de que a sintomatologia, provavelmente tem como fator etiológico, desarmonia oclusal (Dawson, 1980).

Clark (1984) (1989), relaciona cinco teorias que explicam como as placas interoclusais poderiam atuar:

1. *Teoria do desengajamento oclusal*

É baseada no conceito de que um esquema oclusal livre de interferências possa reduzir ou eliminar toda a atividade muscular anormal causada pelas interferências oclusais (Posselt, 1968; Ramfjord & Ash, 1983). Esta placa possui contatos bilaterais posteriores, múltiplos e simultâneos, com guia excursiva no canino e/ou dentes anteriores (Clark, 1984)

2. *Teoria da dimensão vertical*

Baseia-se no conceito de proporcionar a um paciente uma placa oclusal desenhada para restaurar a dimensão vertical de oclusão anteriormente perdida, faz com que a atividade muscular anormal seja eliminada ou reduzida (Block, 1947; Christensen, 1970).

3. *Teoria do realinhamento maxilo-mandibular*

Alterando-se a relação de máxima intercuspidação habitual (posição mandibular

relativamente anormal e não-adaptada com o maxilar), para uma posição mais anátomo e fisiologicamente correta (relação cêntrica - RC, por exemplo) por meio da placa, os vários sintomas de disfunção musculoesquelética melhoram ou desaparecem.Os problemas com esta teoria são a ausência de compensação para assimetrias esqueléticas e irregularidades dentais (Clark, 1984).

4. *Teoria do reposicionamento da articulação temporomandibular*

Esta teoria é baseada no conceito de que melhorando-se a posição do côndilo na fossa, a função da ATM e do sistema neuromuscular, melhoram (Weinberg, 1979).

5. *Teoria da consciência cognitiva*

Ter uma placa constantemente na boca, lembra ao paciente de alterar o seu comportamento normal (Pertes, 1995), de modo que a atividade muscular prejudicial ou anormal com cada fechamento dos dentes fica diminuída (Clark, 1984).

Okeson (1992), descreve algumas características comuns a todos os aparelhos oclusais, as quais podem ser responsáveis pela diminuição tanto da atividade muscular, como também, dos sintomas. São elas:

1. Alteração da oclusão local (uma mudança direcionada para uma condição mais estável, geralmente diminui a atividade muscular e elimina os sintomas).
2. Alteração da posição condilar (para uma posição músculo-esquelética mais estável).
3. Aumento da dimensão vertical.
4. Conscientização (os pacientes tornam-se mais conscientes de seus comportamentos funcionais e parafuncionais, agindo o aparelho em constante "alerta", alterando assim as atividades que podem afetar a desordem).
5. Efeito placebo.
6. Aumento dos impulsos periféricos ao SNC (qualquer mudança em nível de impulso periférico parece ter um efeito inibitório na atividade do SNC (Cassisi, 1987).

Ainda em relação às funções das placas, Dylina (2001) afirma que as mesmas possuem seis funções:

1. Relaxar a musculatura;
2. Permitir o assentamento do côndilo na posição de Relação cêntrica;
3. Prover informação diagnóstica;
4. Proteger dentes e estruturas adjacentes do bruxismo;
5. Auxiliar a propriocepção do ligamento periodontal;
6. Reduzir o nível de hipóxia celular.

O mesmo autor ainda relata três funções as quais as placas não poderiam realizar:

1. Eliminar a carga na ATM (ela diminui, porém não elimina);
2. Prevenir o Bruxismo;
3. Curar o paciente.

Embora muitas teorias venham avançando para explorar os efeitos terapêuticos dos aparelhos interoclusais, nenhuma predomina (Clark, 1984).

Tipos de placas

De acordo com os tipos de placas oclusais existentes na literatura, podemos classificá-las como:

- Placas de cobertura total
- Placas de cobertura parcial

Placas de cobertura total

As placas de cobertura total devem possuir algumas características tais como, cobrir todos os dentes e fornecer contatos oclusais não traumáticos (isto inclui a estabilização de terceiros molares irrompidos, se presentes), ser fabricada com material que seja conveniente para trabalhar e resista às forças parafuncionais geradas pelo paciente (dimensionalmente e termicamente estável (Nelson, 1995)).

São classificadas em:

1. Placas de Estabilização ou miorrelaxantes
2. Overlay
3. Placas de Reposicionamento Anterior
4. Placas Macias
5. Placas Pivotantes

1. Placas de estabilização ou miorrelaxantes

Segundo Clark, 1989, são aparelhos de cobertura total, os quais controlam e mantêm a posição dental. Podem ser confeccionados para pacientes com sintomas da síndrome da dor-disfunção, considerando o fato de que interferências oclusais ou discrepâncias entre a posição de máxima intercuspidação (PMI) e relação cêntrica (RC), sejam fatores etiológicos (Gray & Davies, 2001). De acordo com Okeson (1992), este tipo de aparelho geralmente está indicado para tratar a hiperatividade muscular, apertamento, mio-espasmo e miosite (Okeson, 1992; Pertes, 1995).

A placa de estabilização pode ser confeccionada tanto no arco dentário superior (maxilar) quanto no inferior (mandibular), porém, quando confeccionada no arco superior proporciona melhor estabilização que a inferior (Pertes, 1995), pois os dentes mandibulares podem contatar com uma superfície oclusal plana (Clark, 1989; Nelson, 1995). Algumas relações de incisivos topo-a-topo, classe III de Angle ou mordida cruzada, podem favorecer as placas mandibulares, além de apresentarem melhor estética e fonética que os aparelhos maxilares (Nelson, 1995), pois estes são menos tolerados em situações sociais e de trabalho (Clark, 1989).

Com relação aos contatos oclusais, Nelson (1995) afirma que eles devem ser estáveis, e não produzir desvios que possam tender a posicionar a mandibular. A superfície oclusal da placa deve ser plana e lisa, seguindo a curva de oclusão. É importante lembrar que um dente livre de oclusão está apto para sobre-erupcionar. Os contatos oclusais devem fornecer liberdade de movimento entre as posições de máxima intercuspidação habitual e relação cêntrica, de no mínimo 0,5mm.

Referindo-se à forma das placas, o mesmo autor sugere que estas devam seguir o contorno anatômico dos dentes e tecidos duros as quais irão cobrir. Nas placas maxilares, o aparelho deve estender-se de 4 a 6mm nos tecidos palatais, proporcionando uma “mistura” das margens da placa com as rugas palatinas, permitindo assim uma transição suave para a função lingual. A espessura do aparelho deve ser de aproximadamente 1,5 a 2mm na região de molar (Pertes, 1995).

Como o próprio nome já diz, as “placas de estabilização”, devem prover estabilidade à oclusão e, segundo Okeson (1992) e Pertes (1995), devem possuir características tais como: a) estar perfeitamente adaptada, com total estabilidade e retenção; b) em relação cêntrica, todas as pontas de cúspides vestibulares inferiores devem contatar uniformemente e bilateralmente, uma superfície plana da placa; c) durante o movimento protrusivo, os caninos inferiores devem contatar uma força uniforme; os incisivos inferiores também podem contatar, porém, com um contato bem mais suave que os caninos; d) nos movimentos de lateralidade, a desoclusão deve ser pelo canino; e) em RC os contatos posteriores devem ser bem mais fortes que os anteriores; f) a superfície oclusal da placa deve ser a mais plana possível; g) o aparelho deve ser polido e adaptado de forma a não promover injúrias aos tecidos moles.

A placa de estabilização pode ser usada à noite (quando o envolvimento é muscular) e por 24 horas (quando o

envolvimento é articular) (Pertes, 1995).

Após a instalação e o ajuste da placa, é interessante a instrução de limpeza e manutenção do aparelho, bem como dos efeitos físicos esperados pelo uso do aparelho. Instruções por escrito são geralmente recomendadas. A consulta de retorno deve ser com pelo menos uma semana da entrega do aparelho. Os ajustes necessários devem ser realizados com um a dois meses, e finalmente, intervalos de seis meses (Nelson, 1995).

Fig. 02 - Paciente: N.M.S., 27 anos , casada, queixa principal: dor próximo aos ouvidos, história odontológica: tratamento ortodôntico interrompido, exame clínico: nenhuma falha dentária, RC # MIH, dor nas ATMs, no pescoço, na cabeça freqüentemente, à palpação nos músculos pterigóides laterais, dores iniciadas há 2 anos, em períodos variados, marido ciumento, filho de 5 meses, vizinha da sogra

Fig. 03 - Vista lateral esquerda em relação cêntrica – RC.

Fig. 03 - Vista lateral esquerda em máxima intercuspidação habitual – MIH.

Fig. 05 – "JIG" para estabelecer a espessura da placa, desprogramar a memória proprioceptiva, promover relaxamento muscular e facilitar a obtenção da relação cêntrica – RC.

Fig. 06 – Registra da RC, no "JIG" e casquetes de registro no 1º molares.



Fig. 07 – Montagem do modelo superior em articulador semi ajustável com uso do arco facial.

Fig. 08 – Modelo inferior montado no articulador com uso dos registros em RC.

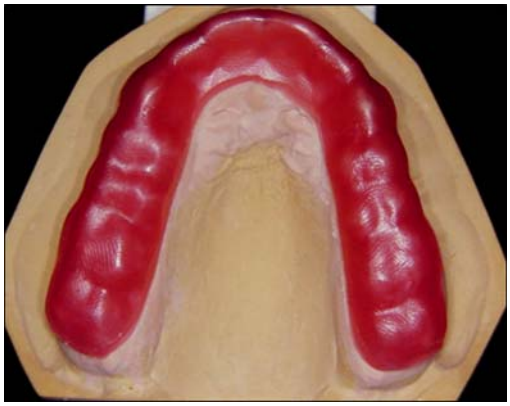

Fig. 09 – Enceramento da placa, lamina de cera sete dobrada.

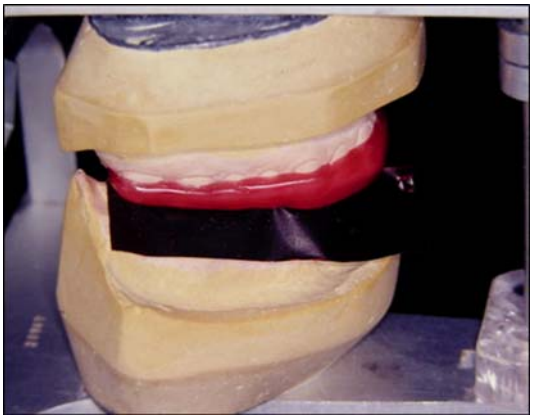

Fig. 10 – Oclusão da placa contra a arcada antagonista com fita marcadora de contatos oclusais.

Fig. 11 – Marcação dos contatos oclusais antagônicos a serem mantidos na placa.

Fig. 12 – Inclusão da placa em cera para a prensagem em resina acrílica.

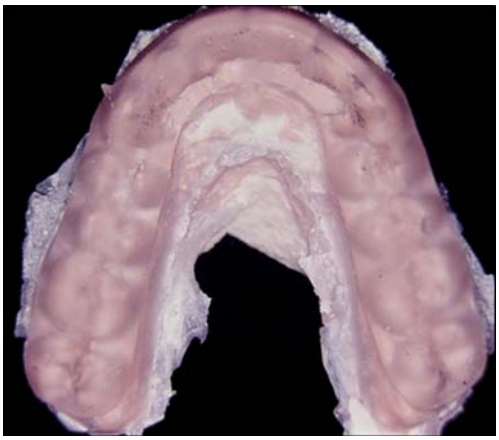

Fig. 13 – Desinclusão da placa prensada em resina acrílica.

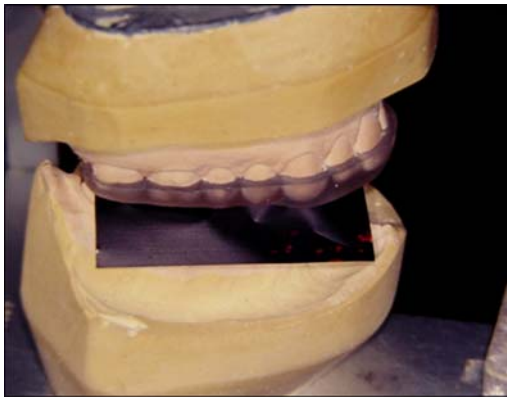

Fig. 14 – Adaptação e ajuste oclusal da placa nos modelos.

Fig. 15 – Contatos oclusais bilaterais e guia anterior ajustados no articulador.

Fig. 16 – Ajuste oclusal da placa em RC, na boca do paciente

Fig. 17 – Placa instalada após ajuste cêntrico e excêntricos.

2. Overlay

Trata-se de um aparelho protético removível interino, confeccionado em resina acrílica sobre uma ou ambas as arcadas, indicada para pacientes com alteração da dimensão vertical de oclusão (DVO), que geralmente se encontra "diminuída" e da oclusão em relação cêntrica (ORC), que geralmente se encontra em máxima intercuspidação habitual (MIH), funcionando também como um importante meio auxiliar no diagnóstico e prognóstico de tratamentos que envolvem o crítico restabelecimento da DVO e ORC, sendo possível uma análise prévia das respostas do sistema neuromuscular antes que o tratamento proposto seja iniciado.

É um aparelho protético que cumpre com todos objetivos da reabilitação oral: restabelecimento da DVO, da ORC, da estabilidade oclusão, da guia anterior, da mastigação, da fonética e da estética. É um tratamento provisório de fácil execução clínica e laboratorial, baixo custo e reversível, tendo em vista que não há necessidade de qualquer desgaste das estruturas dentárias remanescentes.

Fig. 18 – Vista frontal de paciente com alteração da DVO, RC diferente de MIH, sem estabilidade oclusal e guia anterior, que receberá uma overlay como auxiliar no diagnóstico e planejamento de uma reabilitação oral.

Fig. 19 – Vista frontal de paciente com "Jig" de Lucia modificado, confeccionado em resina acrílica ativada quimicamente – RAAQ, submetido a testes fonéticos de Silvemam para o restabelecimento da DVO e registro da RC.

Fig. 20 – Vista frontal de paciente com "Jig" de Lucia modificado, e registro posterior em RAAQ da DVO e da RC.

Fig. 21 – Vista frontal de paciente com o registro posterior em RAAQ da DVO e da RC, restabelecidas.

Fig. 22 – Vista frontal dos modelos montados em articulador semi-ajustável – ASA, com "Jig" de Lucia modificado, e registro posterior em RAAQ da DVO e da RC, restabelecidas.

Fig. 23 – Vista frontal dos modelos montados em ASA, com o registro posterior em RAAQ da DVO e da RC, restabelecidas.

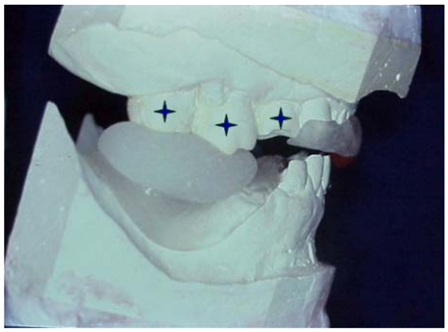

Fig. 24 – Vista sagital dos modelos montados em ASA, com "Jig" de Lucia modificado, e registro posterior em RAAQ da DVO e da RC, restabelecidas, e sinalizados os dentes a serem removidos.

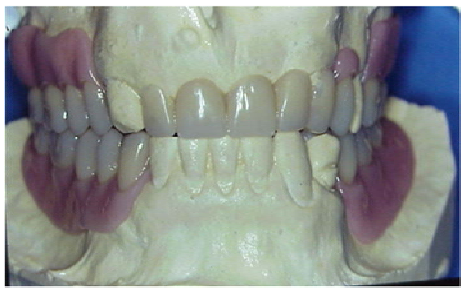

Fig. 25 – Vista frontal dos modelos montados em ASA, com as overlays prensadas, polidas e ajustadas na DVO e ORC, restabelecidas.

Fig. 26 – Vista sagital dos modelos montados em ASA, com as overlays prensadas, polidas e ajustadas na DVO e ORC, restabelecidas.

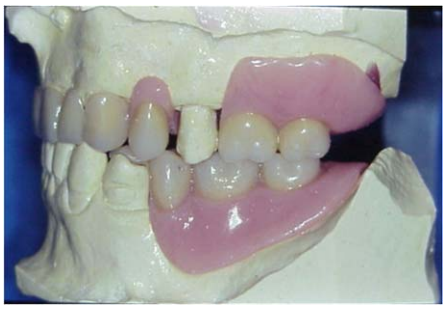

Fig. 27 – Vista sagital dos modelos montados em ASA, com as overlays prensadas, polidas e ajustadas na DVO e ORC, restabelecidas.

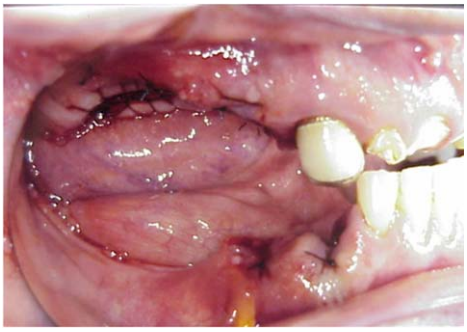

Fig. 28 – Vista sagital do paciente após a exodontia dos dentes previamente condenados por problemas periodontal.

Fig. 29 – Vista frontal do paciente, com as overlays prensadas, polidas e ajustadas na DVO e ORC, restabelecidas. Tão logo o paciente sinta conforto, é encaminhado para a reabilitação protética final.

Fig. 30 – Vista sagital do paciente, com as overlays prensadas, polidas e ajustadas na DVO e ORC, restabelecidas.

Fig. 31 – Vista sagital do paciente, com as overlays prensadas, polidas e ajustadas na DVO e ORC, restabelecidas.

3. Placas de Reposicionamento Anterior

São aparelhos que possuem rampas guias utilizadas para produzir uma nova posição mandibular distinta da posição habitual (Clark, 1989). Tais aparelhos mantêm a mandíbula em uma posição mais anterior do que a posição de máxima intercuspidação habitual, com o objetivo de promover um melhor relacionamento côndilo-disco na fossa (Pertes, 1995), de forma que uma função normal possa ser restabelecida (Okeson, 1992).

É indicada primariamente para tratar as desordens de interferência do disco (Okeson, 1992; Pertes, 1995; Gray & Davies, 2001), mas travamento intermitente ou crônico da articulação e algumas desordens inflamatórias (Pertes, 1995), também podem ser tratadas com este tipo de aparelho (Okeson, 1992).

De acordo com Okeson (1992), a posição anterior estabelecida pelo aparelho deve eliminar os sintomas articulares

durante a abertura e fechamento dentro dessa posição anterior, e também, no movimento retrusivo. A rampa guia orienta o fechamento da mandíbula para a posição anterior estabelecida.

Este tipo de placa deve ser utilizado por 24 horas (inclusive durante a alimentação) durante 3 meses (Gray & Davies, 2001). Após este período, se os sintomas forem reduzidos significantemente, a placa reposicionadora deverá ser convertida em uma placa de estabilização, removendo-se as rampas guias (Pertes, 1995).

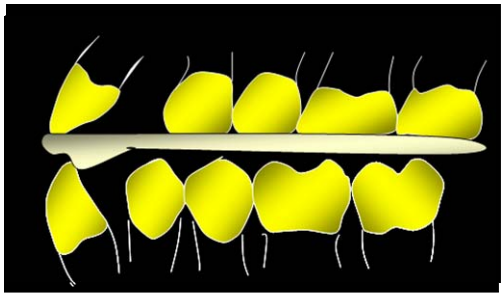

Fig. 32 – Desenho esquemático da vista sagital de uma Placa de Reposicionamento Anterior no início do fechamento mandibular, com contato incisal na rampa da placa, sem contato posterior.

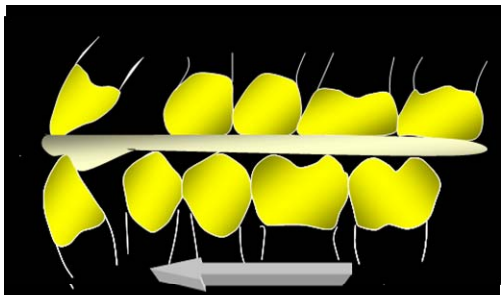

Fig. 33 – Desenho esquemático da vista sagital de uma Placa de Reposicionamento Anterior no final do fechamento mandibular, com contatos anteriores e posteriores, após o reposicionamento anterior da mandibular

4. Placas Macias

São aparelhos fabricados com material resiliente, usualmente adaptados ao maxilar, com o objetivo de alcançar contatos uniformes e simultâneos com os dentes opostos (Okeson, 1992). São de fácil construção, porém menos duráveis e difíceis de ajustar (Clark, 1989). Estão indicados como dispositivos protetores para pessoas que correm o risco de receberem traumas em seus arcos dentais (por exemplo, atletas), para pacientes com bruxismo, apertamento e com sintomas de dor articular (Clark, 1989; Okeson, 1992; Pertes, 1995). São ideais para quadros agudos, devido a sua facilidade de confecção e baixo custo (Pertes, 1995).

Fig. 34 – Vista frontal de paciente esportista com traumatismo dentário e necessita de placa protetora bucal.

Fig. 35 – Vista oclusal de modelo da arcada superior do paciente, já devidamente recortado para a confecção da placa.

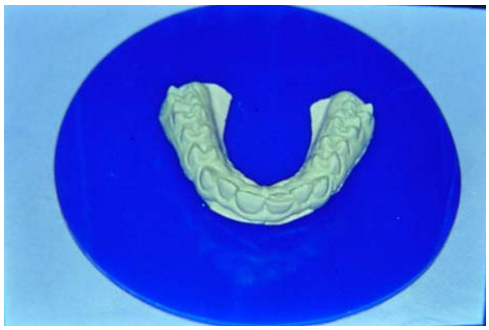

Fig. 36 – Vista oclusal de modelo da arcada superior do paciente, e seleção da placa de silicone a ser utilizada na confecção do protetor bucal.



Fig. 37 – Vista da plastificadora a vácuo com modelo da arcada superior do paciente, e a placa de silicone posicionada.

Fig. 38 – A placa de silicone já prensada e recortada sobre o modelo da arcada superior do paciente, pela plastificado a vácuo.

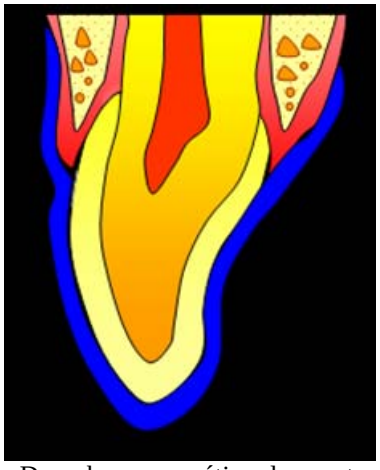

Fig. 39 – Desenho esquemático demonstrado que a placa cobre todos os dentes e se estende até o rebordo, para maior proteção e estabilidade.

Fig. 40 – Placa protetora resiliente ajusta e instalada na boca do paciente atleta.

5. Placas Pivotantes

É um dispositivo que mantém um único contato posterior em cada quadrante. Este contato é usualmente, o mais posterior possível. Foi desenvolvido com a idéia de diminuir a pressão intra-articular e assim aliviar a carga nas superfícies articulares da ATM (Okeson, 1992; Nelson, 1995). Tem sido indicado para o tratamento de sintomas relacionados com doença articular degenerativa da ATM. Se este aparelho for indicado, não deverá ser utilizado por mais de uma semana, pois provavelmente irá intruir o dente utilizado como *pivot* (Okeson, 1992).

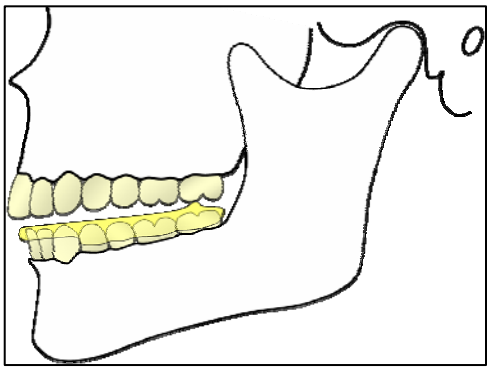

Fig. 41 – Desenho esquemático da placa pivotante, com os côndilos estáveis na fossa mandibular, *pivot* tocando na oclusal do 2º molar e a guia anterior aberta.

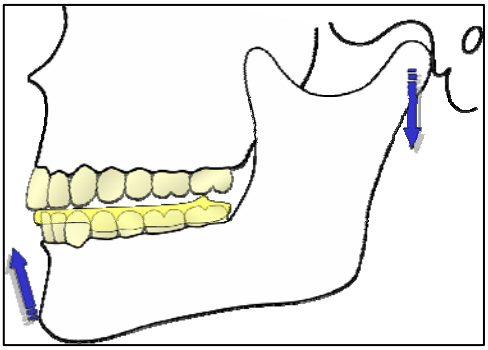

Fig. 42 – Desenho esquemático da placa pivotante, que pela ação do músculo masseter fulcra a mandíbula sobre o *pivot* deslocando os côndilos da fossa mandibular, e estabelecendo o contato da guia anterior com a placa.

Placas de cobertura parcial

Possuem a vantagem de minimizar os efeitos estéticos e fonéticos, porém, como desvantagens, incluem o potencial para o movimento dental descontrolado (intrusão ou extrusão) e habilidade reduzida para controlar forças oclusais excessivas que agem nos dentes (Clark, 1989).

São classificadas como:

1. Placa de Mordida Anterior
2. Placa de Mordida Posterior

1. Placa de mordida anterior

Aparelhos de cobertura parcial anterior, utilizados para desoclusão dos dentes posteriores, relaxamento muscular e estabelecimento de uma nova dimensão vertical (Posselt, 1963). São utilizados com a intenção primária de desocluir os dentes posteriores, e assim eliminar sua influência no sistema mastigatório (Okeson, 1992).

Apresentam vantagens como facilidade de fabricação e procedimentos de ajuste e adaptação e desvantagens como movimento dental descontrolado (Ramfjord & Ash, 1983; Clark, 1989; Nelson, 1995), podendo haver extrusão, gerando uma mordida aberta anterior (Okeson, 1992).

Tem sido sugerido para o tratamento das desordens musculares, especialmente mio-espasmo originado da condição oclusal do paciente (Okeson, 1992).

Placa de mordida anterior – Front-plateau é indicada como instrumento de diagnóstico de disfunções neuromusculares e articulares, em pacientes que apresentem discrepância entre RC e MIH e sintomatologia dolorosa dos músculos do aparelho estomatognático. Veja capítulo sobre disfunções neuromusculares.

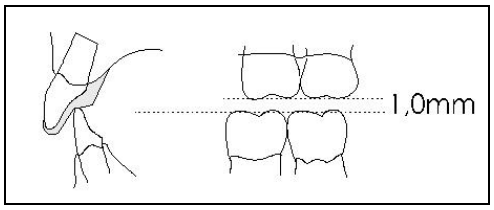

Fig. 43 - Representação esquemática, vista sagital, do front-plateau instalado sobre os incisivos e caninos superiores, promovendo a desoclusão dos dentes posteriores. Tema já abordado, veja capítulo sobre disfunções neuromusculares.

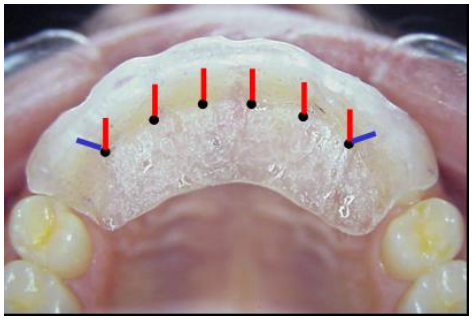

Figura 44. Contatos obtidos após o ajuste: contato no fechamento mandibular, em protrusão e lateralidade.

Fig. 45 - Front-Plateau instalado na boca do paciente.

Placa de mordida anterior indicada como instrumento de diagnóstico de disfunções neuromusculares e articulares,

em pacientes que apresente discrepância entre RC e MIH e sintomatologia dolorosa dos músculos do aparelho estomatognático e ausência de guia anterior.

A placa é utilizada com objetivo de restabelecer a guia anterior do paciente, associada à eliminação da discrepância em RC por meio de ajuste oclusal. Caso haja o desaparecimento da sintomatologia dolorosa o paciente deve ser encaminhado para a terapia ortodôntica, para o alinhamento e nivelamento dos dentes e o restabelecimento da guia anterior.

Fig. 46 – Vista frontal de paciente com má oclusão, e sintomatologia de DTM.

Fig. 47 – Vista frontal de paciente com ausência de guia anterior e contatos oclusais no movimento de protrusão, e sintomatologia de DTM.

Fig. 48 – Vista frontal de paciente com ausência de guias laterais direita e esquerda com contatos oclusais nos movimentos de lateralidade, e sintomatologia de DTM



Fig. 49 – Vista frontal dos modelos de diagnóstico montados em ASA, em relação cêntrica.

Fig. 50 – Vista frontal da placa de mordida anterior construída sobre os modelos de diagnóstico montados em ASA, em relação cêntrica.

Fig. 51 – Vista oclusal e frontal do ajuste oclusal da placa de mordida anterior em relação cêntrica no paciente.

Fig. 52 – Vista frontal da placa de mordida anterior em oclusão em relação cêntrica e protrusão.

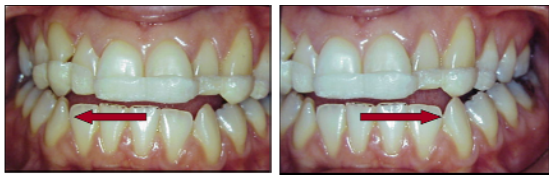

Fig. 53 – Vista frontal da placa instalada e ajustada no paciente com as guias laterais direita e esquerda restabelecidas por meio da placa nos movimentos de lateralidade.

2. Placa de mordida posterior

É confeccionada para os dentes posteriores inferiores, em resina acrílica e unida por uma barra lingual metálica (Clark, 1989; Okeson, 1992). Tem por objetivo alcançar alterações na dimensão vertical de oclusão, como também reposicionar a mandíbula. Está indicada nos casos severos de diminuição de dimensão vertical, como também quando há necessidade de se fazer um reposicionamento anterior da mandíbula (Okeson, 1992).

Fig. 53 – Vista frontal do paciente com alteração da DVO, RC diferente de MIH, sem estabilidade oclusal e guia anterior, que receberá uma placa de mordida posterior, overlay parcial, como auxiliar no diagnóstico e planejamento de uma reabilitação oral.

Fig. 54 – Vista frontal de paciente com "Jig" de Lucia, confeccionado em RAAQ, submetido a testes fonéticos de Silvemam para o restabelecimento da DVO e registro da RC.

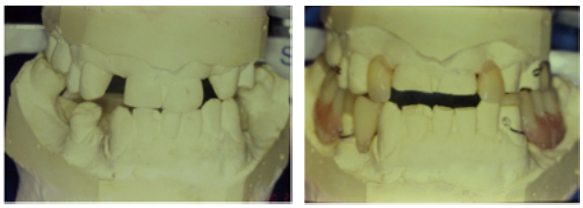

Fig. 55 – Vista frontal dos modelos montados em ASA, sem e com as overlays prensadas, polidas e ajustadas na DVO e ORC, restabelecidas.

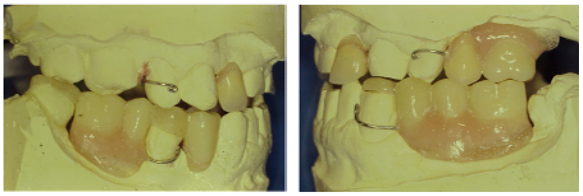

Fig. 55 – Vista sagital dos modelos montados em ASA, com as overlays prensadas, polidas e ajustadas na DVO e ORC, restabelecidas.

Fig. 56 – Vista sagital do paciente, com as overlays ajustadas na DVO e ORC.

Fig. 56 – Vista frontal do paciente com as overlays ajustadas na DVO, ORC e a guia anterior restabelecida com auxilio de provisórios nos incisivos centrais. Tão logo o paciente sinta conforto, é encaminhado para a reabilitação protética final.

Revisão da Literatura

Após esta breve descrição dos tipos de placas interoclusais, abordaremos a utilização das mesmas como modalidade terapêutica e como mecanismo diagnóstico para as disfunções temporomandibular (DTM).

Recurso terapêutico

Sessenta e oito pacientes, clínica e radiograficamente classificados como portadores de deslocamento do disco com redução, receberam o tratamento com uma placa protrusiva, e os resultados foram avaliados por no mínimo um ano e no

máximo três anos. Dezoito pacientes adicionais, também com deslocamento do disco com redução, foram utilizados como grupo controle (sem tratamento). Os resultados indicaram que a terapia por placa obteve uma redução estatisticamente significante na intensidade das dores de cabeça na região temporal, dores articulares e dor na região anterior ao ouvido (TALLENTS et al., 1990).

Carlson et al. (1993), investigaram o efeito de dois dispositivos de relaxamento muscular e um placebo (roletes de algodão) na atividade eletromiográfica dos músculos masseter e temporal anterior. Foram utilizados 12 pacientes portadores da síndrome da dor-disfunção miofascial. A atividade eletromiográfica foi medida durante dez segundos de apertamento dentário para ambos, aparelho e placebo. Nenhuma diferença estatística foi encontrada entre os dois dispositivos, porém uma significante diferença estatística foi observada entre o placebo e os dois dispositivos. Os autores associaram os bons resultados obtidos com as placas interoclusais devido à eliminação das interferências oclusais e a diminuição da atividade muscular.

Turk et al. (1993) realizaram dois estudos para avaliar a eficácia de dois tratamentos utilizados para as desordens temporomandibulares (DTM): 1. placas interoclusais e; 2. *Biofeedback* e Terapia de relaxamento. No primeiro estudo, os autores compararam o tratamento com as placas e uma combinação entre o tratamento por *biofeedback* e terapia por relaxamento em pacientes portadores de dor e sensibilidade nos músculos da mastigação e na região da articulação temporomandibular (ATM). Os autores observaram que o tratamento com placa foi mais efetivo, em um curto prazo, na redução da dor, tendo em vista que após um acompanhamento de seis meses, houve uma redução na eficácia deste tipo de tratamento, enquanto que a terapia por *biofeedback* e relaxamento continuou a melhorar a sintomatologia dos pacientes. O segundo estudo avaliou a combinação dos tratamentos citados anteriormente. Os autores observaram que a combinação dos tratamentos foi mais efetiva que a aplicação específica de um tipo de tratamento, concluindo que uma abordagem multidisciplinar pode ser mais benéficas aos pacientes portadores de DTM.

Com relação ao tipo de placa, quase qualquer tipo de placa irá freqüentemente reduzir a sensibilidade muscular, pelo menos em curto prazo, pois previne o reforço da memória proprioceptiva dos contatos oclusais nocivos (LONG, 1995), podendo ser benéfica para os pacientes com disfunção temporomandibular (AL-SAAD & AKEEL, 2001).

Em um estudo retrospectivo, Kurita et al. (1997) avaliaram o efeito da terapia por placa de cobertura completa para sintomas e sinais específicos das DTMs. Foram avaliados 232 pacientes portadores de dor crônica nos movimentos, ruídos na articulação e dificuldades em abrir a boca. Todos tratados somente com a placa estabilizadora. A taxa total de remissão foi de 41%, com 43% de remissão parcial. Os autores concluíram que a placa é um dispositivo útil no tratamento das DTMs.

Ekberg et al. (1998) avaliaram a eficiência em curto prazo das placas estabilizadoras em pacientes com DTM de origem articular. Dois grupos foram randomicamente divididos em tratamento e controle. O grupo controle recebeu um aparelho o qual não alterava a relação maxilar. Os resultados mostraram que ambos os aparelhos estabilizadores e controle obtiveram efeito positivo a curto-prazo na dor articular.

Ferrario et al. (2002), analisaram o efeito imediato da placa de estabilização sobre a atividade dos músculos mastiga-

tórios em pacientes portadores de DTM, utilizando a eletromiografia, a qual permite a quantificação do equilíbrio oclusal em pacientes com disfunção. Quatorze pacientes foram selecionados e uma placa estabilizadora foi confeccionada para os mesmos. A eletromiografia foi realizada antes e após a inserção das placas. Os resultados mostraram uma diminuição da atividade eletromiográfica, quando da utilização das placas interoclusais.

Dispositivo diagnóstico

Como instrumento diagnóstico, a placa pode ajudar a estabelecer uma relação maxilo-mandibular relaxada e confortável. Por ser um método reversível pode ser utilizada para testar as respostas musculares e articulares às alterações no posicionamento horizontal e vertical da mandíbula antes da estabilização permanente da oclusão com o ajuste oclusal, prótese ou ortodontia (CLARK, 1989).

De acordo com Okeson (1992), é extremamente importante que se a placa reduzir os sintomas, o preciso relacionamento causa e efeito deve ser identificado, antes que uma terapia irreversível seja iniciada. As placas interoclusais são úteis para pesquisar certos fatores etiológicos, por exemplo, a má-oclusão. Dawson (1980), afirma que se os sintomas desaparecem ou aparecem concomitantemente ao uso ou retirada das placas interoclusais, respectivamente, a indicação é bastante evidente de que são causados por uma desarmonia oclusal.

O aparelho de estabilização pode ser uma ferramenta de diagnóstico extremamente útil, pois a observação das características de desgaste e contato oclusal nas placas, permitirá a avaliação da influência do bruxismo e interferências oclusais em várias condições confusas de dores orofaciais. Se a mobilidade dental é reduzida com o aparelho, um tratamento futuro tal como o ajuste oclusal deve ser considerado (NELSON, 1995).

Segundo Dawson (1980), tudo o que as placas interoclusais fazem é tornar possível o relaxamento muscular, e, portanto, não curam a disfunção temporomandibular. O autor relata ainda que, se a placa oclusal não for capaz de aliviar a dor e a disfunção de um dia para o outro, alguns fatores devem ser avaliados, tais como, técnica de confecção incorreta, necessidade de ajustes corretivos das suas superfícies de contato, ou então, a dor não é um problema ocluso-muscular que possa ser resolvido por meio do emprego da mesma.

Beard & Clayton (1980), analisaram o efeito da terapia com placa, sobre as disfunções temporomandibulares. Foram realizados registros dos movimentos mandibulares de 20 pacientes por meio de um pantógrafo modificado. Quinze pacientes foram utilizados como grupo experimental, os quais receberam a placa oclusal, e cinco pacientes foram utilizados como grupo controle. O grupo experimental utilizou a placa até a redução dos sintomas e a obtenção dos registros do pantógrafo em um nível de reprodução dos movimentos mandibulares os quais revelassem boa coordenação muscular de tais movimentos. A utilização das placas foi suspensa, sem a realização de ajuste oclusal, obtendo-se então, novo registro dos movimentos mandibulares. Após a análise dos resultados, os autores concluíram que as placas interoclusais reduziram a descoordenação da função mandibular; a utilização somente das placas interoclusais como terapia não é suficiente para a manutenção da coordenação muscular e os pacientes retornaram à condição prévia ao tratamento após a remoção das placas oclusais.

Tabela 1. Estudos que avaliaram a utilização das placas interoclusais.

Estudo	Condição	Tratamento	Resultado
Beard; Clayton, 1980	Descoordenação muscular	Placa mio-relaxante	Redução da descoordenação muscular. Retorno à condição inicial após remoção das placas
Tallents et al., 1990	Deslocamento do disco com redução	Placa Protrusiva	Redução na intensidade das dores de cabeça na região temporal, dores articulares e na região anterior ao ouvido
Turk et al., 1993	Sensibilidade dos músculos da mastigação e da região articular (ATM) e limitação de abertura	1. Placa mio-relaxante; 2. Biofeedback / terapias de relaxamento	Em um curto prazo, a terapia por placa foi mais efetiva, porém após 6 meses, ambos obtiveram resultados semelhantes
Kurita et al., 1997	Dor crônica nos movimentos, ruídos na articulação e dificuldades na abertura da boca	Placa mio-relaxante	41% remissão total; 43% remissão parcial
Ekberg et al., 1998	DTM de origem articular	1. Tratamento: Placa mio-relaxante; 2. Controle: aparelho o qual não alterava a relação maxilar	Ambos os aparelhos estabilizadores e controle obtiveram um efeito positivo a curto-prazo na dor articular
Ferrario et al., 2002	Atividade eletromiográfica dos músculos mastigatórios em pacientes portadores de DTM	Placa mio-relaxante	Diminuição da atividade eletromiográfica, quando da utilização das placas interoclusais

Considerações Finais

Como visto na literatura, vários são os trabalhos que relatam o sucesso das placas interoclusais no tratamento das DTMs (CLARK, 1984; TALLENTS et al., 1990; Carlson et al., 1993; Kurita et al., 1997; EKBERG et al., 1998; FERRARIO et al., 2002). Porém, tal sucesso deve-se a remissão da sintomatologia dolorosa (TALLENTS et al., 1990; Carlson et al., 1993; LONG, 1995). Este fato confirma o relato de Dawson (1980) que afirma que

tudo o que as placas interoclusais fazem é tornar possível o relaxamento muscular, e portanto, não curam a disfunção temporo-mandibular. Em seu estudo, Beard & Clayton (1980), observaram que a utilização somente das placas interoclusais como terapia não é suficiente para a manutenção da coordenação muscular, já que os pacientes retornaram à condição prévia ao tratamento, após a remoção das placas oclusais, sem um devido ajuste da oclusão na posição determinada pela mesma. Desta forma, pode-se relacionar a utilização das placas interoclusais, como um método de tratamento efetivo e reversível, porém paliativo, o qual não possibilita a cura dos pacientes portadores de DTM.

A Disfunção Temporomandibular (DTM) possui uma etiologia multifatorial. Tal característica dificulta tanto o seu diagnóstico, quanto o seu tratamento, devendo o clínico utilizar todos os recursos disponíveis para relacionar causa e efeito, antes que terapias irreversíveis, tais como ajuste oclusal, reabilitação protética, bem como o tratamento ortodôntico, sejam indicados. Como recurso terapêutico, as placas interoclusais possuem apenas um efeito paliativo sobre a sintomatologia das DTMs, já que não promovem a cura dos pacientes. De acordo com a literatura pesquisada, as placas interoclusais estabelecem uma relação maxilo-mandibular mais estável e confortável, reorganizando a atividade neuromuscular, a qual reduz a atividade muscular anormal, diminuindo assim a sintomatologia muscular relacionada a DTM. A remissão de tal sintomatologia sugere que a etiologia da mesma seja de origem oclusal. Portanto, pode-se considerar que as placas interoclusais desempenham um melhor papel sobre as DTMs, como um dispositivo diagnóstico, do que como um recurso terapêutico propriamente dito, pois as mesmas podem ser utilizadas para a obtenção de respostas tanto musculares, quanto articulares às alterações no posicionamento mandibular, previamente à estabilização permanente da oclusão, por meio das terapias irreversíveis acima citadas.

Parece claro que a utilização das placas oclusais pode ser uma ferramenta de diagnóstico extremamente útil e eficaz, quando da presença de fatores oclusais relacionados aos sintomas das DTMs.

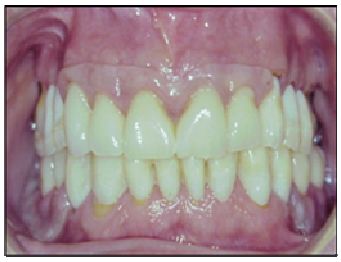

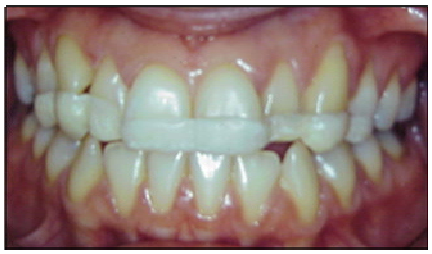
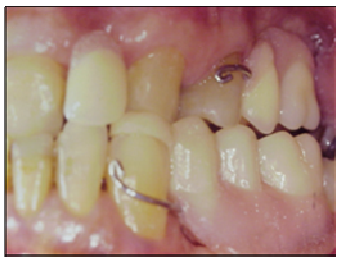

Bibliografia Consultada

AL-SAAD, M., AKEEL, R. EMG and patient severity evaluation in patients with TMD using two different occlusal devices. ***Int J Prosthodont***, v.14, n.1, p.15-21, 2001.

BEARD, C. C., CLAYTON, J. A. Effects of oclusal splint therapy on TMJ dysfunction. ***J Prosthet Dent***, v.44, p.324-335, 1980.

BLOCK, L. S. Diagnosis and treatment of disturbances of the temporomandibular joint, especially in relation to vertical dimension. ***J Am Dent Assoc***, v.34, p.253-260, 1947.

BROWN, K. E. Reconstruction considera-tions for severe dental attrition. ***J. Prosth. Dent.***, v.44, n.4, p. 384-388, 1980.

CARLSON, N. et al. Comparison of muscle activity between conventional and neuromuscular splints. ***J Prosthet Dent***, v.70, n.1, p.39-43, 1993.

CASSISI, J. E., McGLYNN, F. D., MAHAN, P. E. Occlusal splint effects on nocturnal bruxing: an emerging paradigm and some early results. ***Crânio***, v. 5, n.1, p.64-68, 1987.

CLARK, G. T. A critical evaluation of orthopedic interocclusal appliance therapy: design, theory, and overall effectiveness. ***J Am Dent Assoc***, v.108, p.359-364, 1984.

CLARK, G. T. Terapia com placas oclusais. In: MOHL, N. D., ZARB, G. A., CARLSSON, G. E., RUGH, J. D. ***Fundamentos de Oclusão***. Rio de Janeiro: Quintessence books, 1989. 449p. Cap. 20. p. 305 –319.

CHRISTENSEN, J. Effect of occlusion-raising procedures on the chewing system. ***Dent Pract***, v.20, p.233-238, 1970.

DAWSON, P. E. ***Avaliação, diagnóstico e tratamento dos problemas oclusais***. São Paulo: Artes Médicas, 1980, 405p.

DYLINA, T. J. A common-sense approach to splint therapy. ***J Prosthet Dent***, v.86, n.5, p. 539-545, 2001.

EKBERG, E., VALLON, D., NILNER, M. Occlusal appliance therapy in patients with temporomandibular disorders. ***Acta Odontol Scan***, v.56, p.122-128, 1998.

FERRARIO, V. F. et al. Immediate effect of a stabilization splint on masticatory muscle activity in temporomandibular disorder patients. ***J Oral Rehabil***, v.29, p.810-815, 2002.

GRAY, R. J., DAVIES, S. J. Occlusal splints and temporomandibular disorders: why, when, how? ***Dent Update***, v.28, n.4, p.194-199, 2001.

KURITA, H., KURASHINA, K., KOTANI, A. Clinical effect of full coverage occlusal splint therapy for specific temporomandibular disorder conditions and symptoms. ***J Prosthet Dent***, v.78, n.5, p.506-510, 1997.

LONG, J. H. Interocclusal splint designed to reduce tenderness in lateral pterygoid and other muscles of mastication. ***J Prosthet Dent***, v.73, n.3, p.316-318, 1995.

OKESON, J. P. ***Fundamentos de oclusão e desordens temporomandibulares***. São Paulo: Artes Médicas. 1992, 449p.

NELSON, S. J. Principles of stabilization bite splint therapy. ***Dent Clin N Amer***, v.39, n.2, p.403-421, 1995.

PERTES, R. A., BAILEY, D. R. General concepts of diagnosis and treatment. in: PERTES, R. A., ROSS, S. G. ***Clinical management of temporomandibular disorders and orofacial pain.*** Illinois: Quintessence, 1995. 368p. Cap. 5. p. 59 – 68.POSSELT, U. Treatment of bruxism by bite guards and bite plates. ***J Can Dent Assoc***, v.29, p.773-778, 1963.

POSSELT, U. ***Physiology of occlusion and rehabilitation***. 2 ed. Philadelphia: F. A. Davis Co.,1968.

PRADO, C.J. do et al. Overlay na reabilitação oral de pacientes com dimensão vertical de oclusão reduzida – relato de caso clínico. ***Odonto POPE***, v. 1, n. 3, p. 133-141, jul./set. 1997.RAMFJORD, S., ASH, M. M. ***Oclusão.*** 3 ed. Rio de Janeiro: Interamericana, 1984, 422p.

SMITH, B. G. N. Occlusion: 1 general considerations. ***Dental Update***, v. m18, n. 5, p. 141-145, 1991.

TALLENTS, R. H. et al. Use of protrusive splint therapy in anterior disk displacement of the temporomandibular joint: a 1- to 3-year follow-up. ***J Prosthet Dent***, v.63, n.3, p.336-341, 1990.

TURK, D. C.; ZAKI, H. S.; RUDY T. E. Effects of intraoral appliance and biofeedback/stress management alone and in combination in treating pain and depression in patients with temporo-mandibular disorders. ***J Prosthet Dent***, v.70, n.2, p.158-164, 1993.

WEINBERG, L. A. Role of condylar position in TMJ dysfunction-pain syndrome. ***J Prosthet Dent***, v.41, p.636-643, 1979.